Aus der Chirurgischen Abteilung des Städt. Krankenhauses
Am Urban, Berlin-Neukölln.

Beitrag zur Kasuistik des Mesenterium commune

Inaugural-Dissertation
zur
Erlangung der Doktorwürde
in der gesamten Medizin der
Hohen Medizinischen Fakultät der
Johann Wolfgang Goethe-Universität zu Frankfurt a. M.

vorgelegt von

Walter Schäffer
aus Büdingen.

1936

R. UNIV.
BIBLIOTHEEK
LEIDEN

Gedruckt mit Genehmigung der Medizinischen Fakultät
der Universität zu Frankfurt a. M.

Referent: Prof. Dr. V. Schmieden.
Dekan: Prof. Dr. W. Pfuhl.

Digitized by the Internet Archive
in 2026

https://archive.org/details/IA41547418_0108

INHALT

A. Begriff, Geschichte und Häufigkeit des M. c. 1

B. Allgemeiner Teil . . . . . .

I. Entstehungsweise des M. c. 2

a) Normale Darmentwicklung . . . . . .

b) Abweichende Entstehungsweise des M. c. im Rahmen verwandter Fehlbildungen . . . . . .

II. Anatomisches Bild des M. c. 5

III. Klinisch-physiologisches Bild des M. c. 6

Anhang: Therapie und praktische Bedeutung des M. c. . .

C. Kasuistischer Teil: Fall 9

1. röntgenologisch . . . . . .

2. chirurgisch . . . . . .

3. autoptisch . . . . . .

D. Zusammenfassung 13

BILDER

Fig. 1 Dünndarmsitus 10

Fig. 2 Dickdarmsitus 12

Neben dem Situs inversus ist das Mesenterium commune die auffallendste Anomalie des Darmsitus, die infolge ihrer großen Seltenheit nur wenig bekannt ist.

Der Situs hat seinen Namen von dem bei ihm vorhandenen gemeinsamen Mesenterium für Dünn- und Dickdarm und weist als Hauptcharakteristikum eine Rechtslage des gesamten Dünn- und eine Linkslage des gesamten Dickdarmes auf.

Das M. c. war bereits den Anatomen des vorigen Jahrhunderts als seltener autoptischer Zufallsbefund bekannt und von nur theoretischer Bedeutung. Klinisches Interesse konnte das M. c. erst beanspruchen, als eine Methode aufkam, die seine Diagnose am Lebenden gestattete. Diese Methode war das Röntgenverfahren. Im Jahre 1924 konnte Altschul über die beiden ersten röntgenologisch diagnostizierten Fälle von M. c. berichten und hat damit seine Fachkollegen auf diese Abnormität hingewiesen. So ist der Ausbau dieses pathologischen Bildes in neuerer Zeit im wesentlichen das Verdienst des Röntgenologen, in Zusammenarbeit mit dem Chirurgen und Pathologen. Zum theoretischen Verständnis haben entwicklungsgeschichtliche Untersuchungen viel beigetragen.

Einiges über die Häufigkeit des M. c. Unter 400 Magen-Darm-Durchleuchtungen fand Sandera dreimal ein M. c. Bei Spitz waren dazu sogar 13 000 Untersuchungen notwendig.

An älteren anatomischen Fällen kennt Altschul 21. Bis 1931 hat Sandera weitere 20, vorwiegend röntgenologische, zusammengestellt und verarbeitet. Eine Arbeit von Spitz (1932) verwertet weitere 21. Aus der Zeit nach 1932 konnten wir in der Literatur noch insgesamt 18 meist im Ausland diagnostizierter Fälle finden (Moritz 4, Zaffagnini, Babaiantz und Runco je 3, Poléra, Streignart, Mazzini, Berner und Spalke je 1 Fall). Hinzu kommt der eigene.

Aus der italienischen Literatur kennt Zaffagnini 26, der Amerikaner Hecker erwähnt 40 Fälle von „Dextro- und Sinistrocolie".

So läßt sich zusammenfassend sagen, daß bisher über 100 Fälle von M. c. wissenschaftlich beobachtet und beschrieben worden sind.

Zur Entstehung des M. c.

Das M. c. ist eine Entwicklungsstörung. Zum besseren Verständnis seien die wichtigsten Vorgänge aus der normalen Darmentwicklung vorausgeschickt.

Stadium I.

Vor der Drehung.

Der Darm ,der als axial stehendes Rohr an einem in ganzer Länge vorhandenen dorsalen Mesenterium in die Bauchhöhle hängt, zeigt in seinem mittleren Teil eine ventralwärts gerichtete Ausbiegung, die Nabelschleife, an deren Scheitel der Ductus omphaloentericus abgeht. Der Darm wird daher in Vor-, Mittel- (Nabel-) und Nachschleife unterteilt. Die Mittel- oder Nabelschleife grenzt sich nach oben an der Papilla rateri und nach unten am Angulus colicus gegen die anderen Teile ab. Beide Marken sind bei dem nun folgenden Drehvorgang als relativ fixe Punkte und als Basis der rotierenden Mittelschleife mit ihrem zwischen den Aesten der Arteria mesenterica superior ausgespannten Mesenterialblatt aufzufassen.

Aus der Vorschleife entwickeln sich Magen und oberes Duodenum. Aus der Mittelschleife entstehen durch intensives Längenwachstum unteres Duodenum, Jejunum, Ileum, Colon ascendens und Colon transversum, aus der Nachschleife Colon descendens, Sigmoid und Rectum.

Stadium II

Drehung (5.—11. Woche)

Die Drehung erfolgt im Gegenzeigersinne um die sagittal gedachte Art. mes. sup. als Achse und beträgt 270°.

Die Ursachen der Drehung sind nicht bekannt; auf die verschiedenen Hypothesen sei nicht eingegangen.

Die fertige Drehung zeigt, daß der Dickdarm über den Dünndarm nach rechts gewandert ist. Dünn- und Dickdarm kreuzen einander und schließen die Arterie zwischen sich.

Stadium III

Lagerung und Fixierung des Dickdarms.

Das Coecum als Indikator der Dünndarm-Dickdarmgrenze steht in der Nabelgegend. In der Folgezeit wandert es infolge des Colonwachstums zunächst nach rechts und oben und begibt sich dann zu seinem endgültigen Platz im rechten Unterbauch. Damit hat auch der ganze Dickdarm seine bleibende Lage eingenommen.

Nach Beendigung ihrer Wanderung beginnen sich typische Abschnitte zu fixieren. Durch Anlagerung und Verklebung der Teile und ihrer Mesenterien an der hinteren Bauchwand — Verschmelzung von Peritoneum viscerale und

parietale — wird die seither durch die freien Mesenterien garantierte Beweglichkeit aufgehoben. Auf diese Weise kommt die retroperitoneale Lage von Duodenum, Colon. asc. und desc. zustande.

Das Colon transversum verklebt mit dem großen Netz und tritt dadurch über das Lig. gastrocol. mit dem Magen in Beziehung.

Von dem beschriebenen normalen Drehungsmodus gibt es Abweichungen an Quantität und Richtung, d. h. die Drehung kann unvollständig (weniger als 270°) oder in falscher Richtung (im Uhrzeigersinn) erfolgen.

Die wichtigsten Typen seien im Folgenden unter besonderer Berücksichtigung des M. c. im Prinzip einander gegenübergestellt. Damit ist gleichzeitig eine Abgrenzung des M. c. gegen andere pathologische Situsbilder gegeben.

Zur Orientierung diene folgende Uebersicht:

I. Drehung im Gegenzeigersinn (Minusdrehung)

Ergebnis: Pap. Vat. rechts, Ang. col. links.

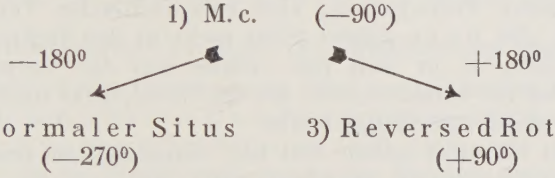

II. Drehung im Zeigersinn (Plusdrehung)

Ergebnis: Pap. Vat. links, Ang. col. rechts. Situs inversus (+ 270°).

Als erste Phase der ersten Gruppe erfolgt eine Minusdrehung um 90°, in deren Verlauf die Pap. Vat. mit dem Dünndarm nach rechts, der Ang. g. col. mit dem Dickdarm nach links zu liegen kommt. Eine Ueberkreuzung findet nicht statt. Die Arterie liegt frei in der Mitte.

Diese Situation bedeutet für das Mesenterium commune den Endzustand; für die normale Entwicklung und die Reversed Rotation (eine weitere seltene Situsanomalie) ist sie ein Durchgangsstadium.

Beim normalen Situs erfolgt eine weitere Minusdrehung um 180°, so daß nach einer Gesamtdrehung von 270° im Gegenzeigersinn der fertige Situs erreicht ist. Der Dickdarm kreuzt über dem Dünndarm. Die Arterie liegt dazwischen.

Bei der Reversed Rotation erfolgt dagegen bei fest bleibenden Pap. Vat. und Ang. col. eine Plusdrehung um 180°, also der bisherigen Drehrichtung entgegengesetzt. In praxi werden diese beiden entgegengesetzten Phasen wohl gleichzeitig ablaufen; der proximale feste Teil der Schleife rotiert um — 90°, der distale freie Teil um + 180°, so daß insgesamt eine Drehung um 90° im Zeigersinn herauskommt.

Eine Drehung um + 90° muß zum gleichen Punkt des Kreisbogens wie eine um — 270° führen. Daher ist die Rev. Rot. dem normalen Situs weitgehend ähnlich.

Dagegen kreuzt hier das Colon hinter dem Duodenum. Die Arterie liegt wieder dazwischen. Ferner sind Vorder- und Rückseite des Darmes gegen die Norm vertauscht (Sandera).

Trotz ihrer Plusdrehung haben wir auf Grund der anfänglichen Minusdrehung die Rev. Rot. in die erste Gruppe gestellt, zu der sie trotz gleicher Drehrichtung mit dem Sit. inv. die engeren Beziehungen hat.

Gegenüber den vorerwähnten beiden pathologischen Situsbildern des Mesenterium commune und Rev. Rot. ist der Situs inversus etwas grundlegend anderes. Er ist eigentlich keine Abart des normalen Situs, soweit vom Sit. thor. + abd. tot. und dem Sit. abd. tot. die Rede ist, sondern vielmehr diesem fast ebenbürtig. Er unterscheidet sich lediglich durch die entgegengesetzte Drehrichtung und die dadurch im fertigen Bild bedingte spiegelbildliche Vertauschung sich entsprechender Teile.

Der Sit. abd. part. gehört nicht mehr in den Rahmen unserer Betrachtungen, da er sich fast immer auf die Vorschleife beschränkt und die Nabelschleife, die im Mittelpunkt unserer Untersuchungen steht, unbeteiligt bleibt.

In praxi kommen neben den hier dargestellten reinen Typen öfter Mischformen verschiedenster Art vor, die sich meist auf die einfachen Grundschemen zurückführen lassen.

Damit sei diese Betrachtung, die das Mesenterium commune im Rahmen anderer durch abnorme Drehung der Nabelschleife entstehende pathologische Darmsiten zeigt, abgeschlossen, und wir gehen nun speziell auf die Entstehung des Mesenterium commune ein.

Das Mesenterium commune kommt also dadurch zustande, daß die Drehung der Nabelschleife nur mangelhaft durchgeführt wird. Es fehlt der letzte Teil der Drehung, in dessen Verlauf der Dickdarm über den Dünndarm nach rechts wandert. Der Dickdarm bleibt somit links, das infrapapilläre Duodenum und das Jejunum als entsprechender Abschnitt am anderen Fußpunkt der Nabelschleife rechts liegen. Die Ueberkreuzung von Colon transv. und Duodenum bleibt aus.

Das diese unvollkommene Drehung veranlassende Moment ist nicht bekannt. Es werden dafür theoretisch das verschieden rasche Längenwachstum und der Rücktritt der einzelnen Darmabschnitte in atypischer Reihenfolge durch den Nabelring in die Bauchhöhle in Erwägung gezogen. Näher sei auf diese Dinge nicht eingegangen.

Neben der unvollkommenen Drehung ist auch eine unvollkommene Fixation typischer Abschnitte an der hinteren Bauchwand für das Mesenterium commune charakteristisch, die

charakteristischerweise die aus der Mittelschleife hervorgegangenen Teile, unteres Duodenum und oberes Colon betrifft (Colon asc. und transv.; „Colon proximale"). Somit ist die gesamte Mittelschleife, von der Pap. Vat. bis zum Ang. col., freigeblieben, während die anliegenden, Vor- und Nachschleife zugehörigen Partien (oberes Duodenum und Colon desc.) normal fixiert sind. Auch vom Gesichtspunkt der Fixation aus gesehen erweist sich das Mesenterium commune als eine ausgesprochene Angelegenheit der Mittelschleife.

Die große Bedeutung entwicklungsgeschichtlicher Betrachtungen für die Deutung des Mesenterium commune ist offensichtlich.

Wir definieren das Mesenterium commune wie folgt:

„Fortdauer eines in der Norm vorübergehenden embryonalen Zustandes" (Sandera).

Unvollständige Drehung der Nabelschleife und dadurch bedingte unvollständige Fixation der aus ihr hervorgehenden Darmabschnitte.

Das anatomische Bild des Mesenterium commune.

Diese fehlerhafte Entwicklung führt zu folgendem Bild:

Magen und oberes Duodenum zeigen normale Verhältnisse. Das untere Duodenum zieht nicht, wie gewöhnlich, nach links vor die Wirbelsäule, um in der Flexura duodenojejunalis ins Jejunum überzugehen, bleibt vielmehr rechts und zieht vielfach sogar nach lateral und oben. Es besitzt ein freies Mesenterium, ist infolgedessen beweglich und geht ohne scharfe Grenze ins Jejunum über. Die Flex. duod. jej. fehlt.

Jejunum und Ileum füllen vorwiegend die rechte Seite der Bauchhöhle aus, so daß mit Einschluß des Duodenums der gesamte Dünndarm rechts der Mittellinie liegt. Die unterste Ileumschlinge tritt von rechts an das Coecum heran. Die Lage des Coecum ist wechselnd. Im typischen Fall liegt es links der Mittellinie im Becken, kann aber auch in der Mittellinie, wenig rechts davon und vielfach auch etwas höher liegen.

Das Colon liegt vorwiegend links. Nach Sandera steigt das proximale Colon, durch das Vorhandensein eines Mesenterium beweglich, zum Ang. col. auf; von hier bis zur Flex. lien. zieht das Colon transv., das infolge der bei normaler Länge aneinander gerückten Aufhängepunkte und des häufig fehlenden Lig. gastrocol. meist der Schwere nach U-förmig durchhängt. Das Colon desc. zeigt im wesentlichen normale Verhältnisse, ebenso Sigmoid und Rectum.

Das Colon zeigt, was Länge, Form und Lage seiner Teile anbetrifft, weitgehende Variationen. Nach Sandera besteht in einer großen Zahl von Fällen eine Verkürzung des proximalen und eine Verlängerung des distalen Colons, die sich als Schleifen-

bildung (Psoasschleife) äußern kann. Auch beträchtliche Erweiterungen von Dickdarmpartien sind beobachtet worden.

Kurze Zusammenstellung der wichtigsten Kennzeichen.

Magen und oberes Duodenum normal.
Unteres Duodenum abnorm gelagert und beweglich.
Flex. duod. jej. fehlt.
Jejunum und Ileum rechts.
Colon links. Form und Länge wechselnd.
Oberes Colon: abnorm beweglich.
Unteres Colon: im wesentlichen normal.

Die Aufstellung dieses typischen Bildes des Mesenterium commune ist im wesentlichen Sandera zu danken. Die weitgehende Uebereinstimmung des entwicklungstheoretisch abgeleiteten mit dem aus der vergleichenden Untersuchung von 18 Fällen gewonnenen Bild ist beachtlich. Es versteht sich von selbst, daß nicht alle Fälle diesem „Normal"typ entsprechen, daß Variationen nach verschiedener Richtung mit Fehlen des einen oder anderen charakteristischen Symptoms vorkommen können. Doch sind diese in der Minderzahl.

Das pathophysiologische und klinische Bild des Mesenterium commune.

Aus dem anatomischen ergibt sich das pathologisch-physiologische Bild.

Folgende Gesichtspunkte seien in den Vordergrund gestellt.

1. Vermehrter Zug an den Eingeweiden infolge mangelhafter Befestigung.
2. Vorhandensein abnormer Bewegungsmöglichkeiten im Bereich des Col. prox. aus der gleichen Ursache.
3. Ungünstige Passagebedingungen im Dickdarm infolge der gedrängten Lage desselben.

Diese Punkte seien im Folgenden näher ausgeführt und die jeweils daraus sich ergebenden Krankheitserscheinungen angeknüpft.

Ad 1. Es fehlt die retroperitoneale Fixation des unteren Duodenum und des Colon asc., ferner die Aufhängung des Colon transv. am Magen mittels des Lig. gastrocol. Das durch die erwähnten Darmteile und ihren Inhalt vermehrte Gewicht des Dünndarms übt einen vermehrten Zug auf den Darm selbst und seine Mesenterien aus. Es kann dadurch die Entstehung von Zuständen, die der Enteroptose nahestehen, begünstigt werden. Auch ist an den dem Zug am meisten ausgesetzten Partien eine Gewebsschädigung denkbar, in Anlehnung an die Theorie, die die Lokalisation der Magengeschwüre an der kleinen Kurvatur durch die besonders starke mechanische Beanspruchung dieses

Streifens durch das Gewicht des gefüllten Magens zu erklären sucht. Diesen Zusammenhängen ist Dall-Acqua nachgegangen.

Schließlich sei noch der von Zöpfel beobachtete Fall angeführt. Der durch das Gewicht des Darmpaketes bedingte an einer über das Duodenum verlaufenden Jejunumschlinge wirksame Zug verursachte bei ungenügender Füllung des Duodenums ventilartig eine Kompression mit völligem Verschluß desselben, die sich mehrfach wiederholte und operativ angegangen werden mußte.

Ad 2. Die unzulängliche Fixation ermöglicht eine übermäßige Beweglichkeit vorzugsweise des Col. prox. Hiermit wird die Entstehung eines akut lebensbedrohenden Krankheitsbildes — Ileus — in Form von Invagination oder Volvulus begünstigt.

Alle hierzu beobachteten Fälle (Moritz 4, Karell 2) sind ad exitum gekommen. Es handelte sich um zwei Invaginationen und 4 Fälle von Volvulus. Bei der von Moritz beobachteten Invagination war außer dem Dünndarm auch ein erheblicher Teil des Col. prox. eingestülpt, was in dieser klassischen Weise nur bei einem freien Colon asc. vorkommen kann. Die Fälle von Volvulus umfassen jeweils Dünn- und Dickdarm, die Drehung betrug bis zu 360°. Karell konnte bei seinem Fall mehrere Narben im Mesenterium transversum beobachten, als Ueberrest früherer Abdrehungen. Infolge bereits vorhandener Adhaesionen war in einigen Fällen eine Rückdrehung nicht mehr möglich, so daß Enteroanastomosen angelegt werden mußten, allerdings nur mit vorübergehendem Erfolg.

Mit Ausnahme eines Falles (17 Jahre) handelte es sich um Säuglinge, wie allgemein infolge der Zartheit und Dehnbarkeit der kindlichen Gewebe und der zum Teil unfertigen Fixation (Coecum mobile) als Ursachen abnormer Bewegungsmöglichkeit das Auftreten eines Ileus durch Invagination oder Volvulus im frühen Kindesalter am häufigsten ist.

Ad 3. Normalerweise liegt das Colon als maximal auseinandergezogener, fester, an den Flexuren aufgehängter Rahmen in der Bauchhöhle. Seine lateralen Pfeiler, Col. asc. und desc. sind dazu an der Hinterwand fixiert, während die Querspannung des Colon transv., zur Vermeidung des Durchsinkens und Beibehaltung der gestreckten Lage, vom Lig. gastrocol. getragen wird.

Vielleicht könnten teleologisch die eben beschriebenen Verhältnisse am Colon mit der festeren Konsistenz seines Inhaltes in Zusammenhang gebracht werden, der in einem gestreckten Rohr günstigere Passagebedingungen als in einem vielfach gewundenen hat. Immerhin ist der dem Colon bei Mesenterium commune zur Verfügung stehende Raum nur halb so breit als

hoch und die dicht aneinanderliegenden, nur unzureichend gehaltenen, vielfach in kurzen engen Windungen ineinander übergehenden Dickdarmteile mit ihren Schleifenbildungen und scharfen Abknickungen begünstigen in Anbetracht des konsistenteren Inhaltes zweifellos eine Erschwerung der Passage. Durch die längere Verweildauer und die dadurch bedingte vermehrte Wasserresorption kommt es zu weiterer Eindickung des Darminhaltes, so daß durch mechanische Reizung der Darmwand eine vermehrte Sekretion und eine vermehrte bezw. herabgesetzte Motorik die Folge sein können, die zu mancherlei Beschwerden Anlaß geben können. Es bestehen hier Beziehungen zur Colitis, zur Enteroptose, zu motorischen und nervösen Darmstörungen verschiedener Art, denen zum Teil bereits nachgegangen ist.

Außer diesen erwähnten Erscheinungen können als Folge des Mesenterium commune noch andere auftreten, die in ihrer Eigenart meist durch den individuellen Fall bestimmt sind.

Wir kommen zur zusammenfassenden Beurteilung des Mesenterium commune als Krankheitsbild.

Dabei sind alle Fälle, bei denen noch ein anderes intestinales Leiden besteht, nur mit Vorsicht zu verwerten.

1. Es ist sicher, daß das Mesenterium commune keine Beschwerden zu machen braucht. Wahrscheinlich trifft dies für eine größere Zahl von Fällen zu, die gerade deswegen nicht zur Beobachtung kommen.
2. Ebenfalls häufig sind die Fälle mit mäßigen Beschwerden meist chronischer Art, entsprechend der habituellen Bedingtheit der zugrundeliegenden Ursache. In erster Linie sind diese auf vermehrten Eingeweidezug und auf die abnormen Verhältnisse im Bereich des Dickdarms zurückzuführen.
3. Schließlich sehen wir in einigen Fällen das Mesenterium commune als mitbestimmenden Faktor bei der Entstehung eines Ileus.

Uebersicht nach klinischen Gesichtspunkten.

1. Beschwerdefreie Fälle,
2. Fälle mit mäßigen, vorwiegend chronischen Beschwerden.
   Beispiele: a) Schmerz und Unlustempfindungen im Leib.
   Ursache: Vermehrter Zug an den Eingeweiden.
   b) Obstipation. Colitis (?)
   Ursache: Zusammendrängung des Colons. Knickung in Schleifen und Flexuren.
3. Akute lebensbedrohende Komplikation: Ileus.

Beispiele: Invagination
Volvulus
Ursache: Abnorme Beweglichkeit des Colon prox.

Im wesentlichen ist daher das Mesenterium commune als ein Darmerkrankungen verschiedener Art begünstigendes Moment aufzufassen, als ein — um den Ausdruck Sandera's zu gebrauchen — Locus minoris resistentiae.

Eine Therapie des Mesenterium commune kann sich nur auf die erwähnten Komplikationen beziehen. Eine Beseitigung des Mesenterium commune selbst ist praktisch weder möglich noch erforderlich, da jenseits der ersten Lebensmonate keine ernsteren Gefahren mehr bestehen, die einen chirurgischen Eingriff rechtfertigen könnten. Allenfalls mag bei einem redressierten Volvulus eine Fixierung zur Verhinderung einer neuen Ueberdrehung angebracht sein.

Zum Schluß einiges zur praktischen Bedeutung des Mesenterium commune.

Dieselbe ist gering, weil es

1. eine Rarität darstellt,
2. meist ohne Beschwerden ist,
3. therapeutisch nicht anzugehen ist,
4. klinisch nicht zu erkennen ist.

Für den Röntgenologen ist seine Kenntnis erforderlich, um in entsprechend gelagerten Fällen den Kliniker beraten zu können.

Auch der Chirurg muß in seltenen ungünstigen Fällen bei Bauchoperationen mit seinen Besonderheiten rechnen. Infolge des linksseitig gelagerten Coecum wird die Diagnose einer Appendicitis auf Schwierigkeiten stoßen, und es ist Janker beizupflichten, wenn er fordert, daß der Träger eines Mesenterium commune von seiner Anomalie unterrichtet werden und evtl. eine Skizze seines Situs zur Hand haben soll, um einen später behandelnden Arzt vor einer Fehldiagnose zu bewahren.

Fall.

Aus der Anamnese.

Der bisher immer gesund gewesene, 58 Jahre alte Arbeiter Wilhelm K. kommt im Mai 1935 wegen Magenbeschwerden in ärztliche Behandlung. Er klagt über Druck und Völlegefühl im Leib nach den Mahlzeiten und über Appetitlosigkeit. Er hat in kurzer Zeit 10 Pfund an Gewicht abgenommen. Der Stuhl ist immer angehalten, in letzter Zeit öfter dunkel gewesen.

Die Röntgenaufnahme des Magens (Dr. Heyers) vom 15. Juni 1935 ergibt ein großes kraterförmiges inoperables Karzinom an der großen Kurvatur dicht vor dem Pylorus, ferner folgenden Nebenbefund:

„Der Bulbus duodeni ist normal konfiguriert. An der Pars superior und descendens duodeni zeigt sich nichts Abnormes. Die Pars inferior jedoch verläuft nicht wie normalerweise in Richtung auf die Wirbelsäule nach links, sondern scharf nach rechts oben; auch liegt das ganze Jejunum, das sonst stets in der linken Bauchregion liegt, ausschließlich rechts."

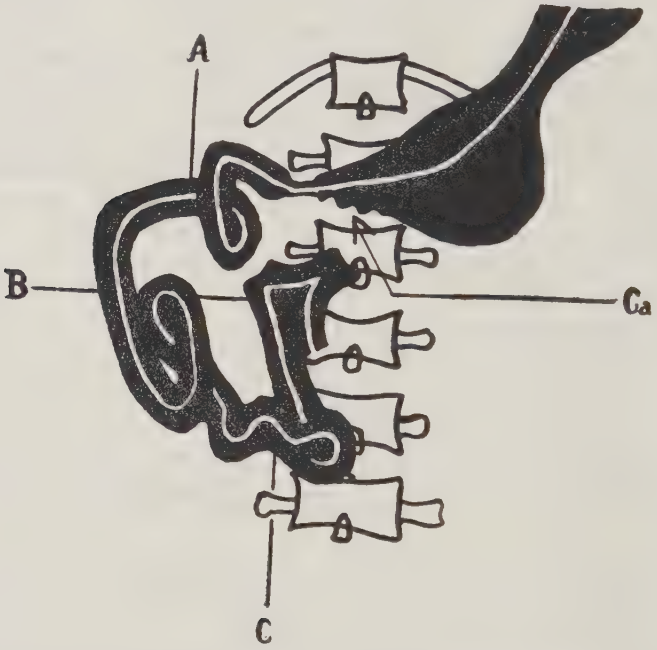

Fig. 1. Dünndarmsitus (Fall) Skizze nach Röntgenbild
(Vor der Operation)
Ca = Carcinom.

Eine Colonaufnahme ist nicht gemacht worden. Trotzdem stellte Dr. Heyers „auf Grund der Rechtslage des Jejunum" die Diagnose Mesenterium commune.

Da Patient sich zu dem vorgeschlagenen Eingriff nicht entschließen konnte, wurde er zunächst konservativ behandelt. Als dann nach anfänglicher Besserung die Beschwerden weiter zunahmen, willigte er ein und kam am 9. September zur Operation.

Operationsbericht.
(Oberarzt Dr. Steinbrück)

„Oberer Medianschnitt. Nach Eröffnung der Bauchhöhle finden sich nicht unerhebliche Verwachsungen nach dem rechten Unterbauch. Nach ihrer Lösung zeigt sich, daß der gesamte Dick-

darm im Bereich der Mittellinie und links davon gelagert ist. Der Dünndarm liegt mit seiner gesamten Masse in der rechten Hälfte des Abdomens. Der Magen weist in Pylorusnähe einen Tumor auf, der gegen die hintere Wand nicht völlig frei ist.

Die Leber zeigt in ihrem linken Lappen eine enteneigroße Metastase. Es kommt daher nur eine Gastroenterostomie in Frage.

Beim Aufsuchen der oberen Jejunumschlinge zeigt sich nun, daß entsprechend der angeborenen Mißbildung das Duodenum von der Pars descendens bis zu einer mit dem Tumorgebiet verklebten hochgezogenen Dünndarmschlinge intraperitoneal liegt. Eine genaue Abgrenzung zwischen Duodenum und Jejunum ist daher unmöglich. Von der angeführten Uebergangsstelle etwa 40 bis 50 cm unterhalb wird nun eine Schlinge nach oben genommen und eine G. E. antecolic. ant. mit Braunscher Anastomose angelegt. Schichtweiser Verschluß der Bauchdecke."

Da infolge der vorliegenden Anomalie eine relativ tiefe Schlinge zur G. E. genommen werden mußte, erwies sich in der Folgezeit die Funktion derselben als unzureichend. Bei der aus diesem Grunde notwendig gewordenen Nachoperation (Professor Dr. Gohrbandt) konnte der Befund erneut bestätigt werden (25. 9.).

Am 14. Oktober erfolgte der Tod des K. an Kachexie und Bronchopneumonie.

Auszug aus dem Sektionsbericht vom 6. Oktober (Oltmann).

„Verdauungskanal: Magen: Ulcusnarbe an der kleinen Kurvatur. Schlüsselförmiges, stenosierendes, ulcerierendes 4 × 4 cm großes Karzinom am Pylorus. Zustand nach Anlegung einer vorderen G. E. mit Braunscher Anastomose. Ausgedehnte Verwachsungen in der Umgebung. Abszeß im alten Narbengebiet. Passage der G. E. durchgängig.

Darm: Siderose der Dünndarmschleimhaut. Ausgedehnte Verwachsungen von Dünn- und Dickdarm im ganzen Bauchraum. Der ganze Dünndarm liegt auf der rechten Seite, der Dickdarm auf der linken Seite.

Mesenterium ileocolicum commune."

Die an und für sich typischen Verhältnisse am Duodenum und Colon sind durch die mehrfach erwähnten zahlreichen Verwachsungen etwas kompliziert und bedürfen einer näheren Erklärung.

Der im Verlaufe des Duodenum descendens intraperitoneal gewordene Dünndarm steigt, nachdem er bereits mehrere Schlingen gebildet hat, unvermittelt nach oben, um sich dann nach zwei kurzen Abknickungen gleich wieder nach abwärts zu wenden und in die typisch gelagerten folgenden Jejunumschlingen überzugehen. Die erwähnte hochgezogene Schlinge erweist sich an ihrem Scheitel mit dem aus Tumor, G. E.-Schlinge und entzündlichen Verwachsungen gebildeten Konglomerat verbacken. Die Vermu-

tung, es könne sich hierbei um die Flex. duod. jej. handeln, ist unzutreffend, da der Darm bereits auf längere Strecke (AC = 60 cm) intraperitoneal verläuft und sich bei B, also oberhalb von C, im mikroskopischen Schnitt als dem Jejunum zugehörig erweist. Die Grenze zwischen Duodenum und Jejunum ist — wie bereits im Operationsbericht vermerkt — äußerlich nicht festzustellen. Die Flex. duod. jej. fehlt.

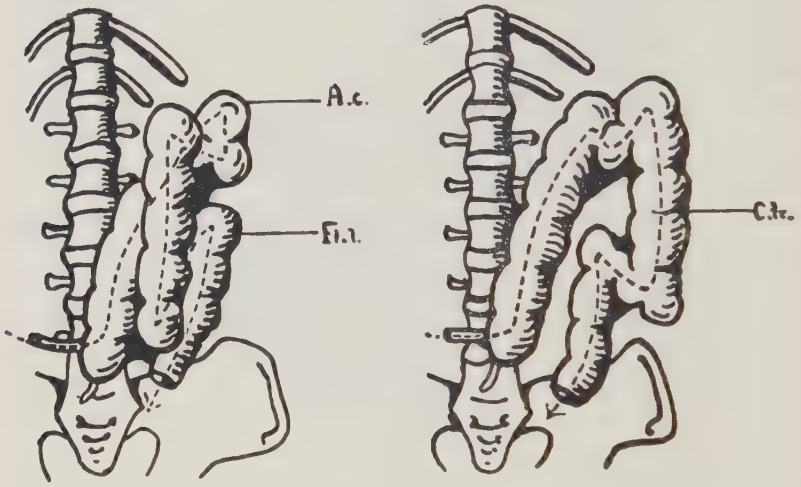

Fig. 2 Dickdarmsitus (Fall) Skizze nach dem autopt. Bild

A. c. = Ang. col.
C. tr. = Col. transv.
Fl. l. = Flex. lienalis.

Im rechten Bild ist das durch Lösung der sekundären Verwachsungen mobilisierte Colon transv. nach lateral geklappt.

Der Dickdarm zeigt folgende Lage. Das Colon steigt schräg nach links zum Ang. colic. auf. Das Colon transversum steht senkrecht und liegt über und zwischen Colon ascendens und descendens. Die Flex. lien. steht relativ tief.

Bei Eröffnung der Bauchhöhle erwies sich zunächst der Dickdarm in toto fixiert. Es ließ sich aber zeigen, daß die Fixation sekundärer Natur und durch die mehrfach erwähnten im ganzen Bauchraum vorhandenen Adhaesionen bedingt war. Die einzelnen Teile und ihre Mesenterien ließen sich mit Leichtigkeit stumpf von einander lösen, so daß auf diese Weise die ursprünglichen Verhältnisse leidlich rekonstruiert werden konnten. Es fand sich eine ausgesprochene Beweglichkeit des Colon ascendens und transversum. Der Ang. colic. und die Flex. lien., ebenso das Colon descendens lagen der Hinterwand fest an.

Klinisch ist zu unserem Fall folgendes zu bemerken:

Die erst vor einigen Monaten aufgetretenen Magen-Darmbeschwerden sind restlos auf das Karzinom zurückzuführen.

Früher ist Patient immer beschwerdefrei gewesen. Das Mesenterium commune hat also niemals zu bemerkenswerten klinischen Erscheinungen geführt. Die in letzter Zeit aufgekommene Obstipation ist in diesem Alter fast physiologisch und daher nicht dem Mesenterium commune zuzuschreiben, obwohl sein Vorhandensein begünstigend gewirkt haben mag.

Der von uns beobachtete Fall ist daher der beschwerdefreien Gruppe zuzurechnen und wurde lediglich als Nebenbefund entdeckt.

Schließlich sei noch die durch den abnormen Situs erschwerte Orientierung des Operateurs im Bereich des Duodenums und oberen Jejunums erwähnt.

Zusammenfassung.

Das Mesenterium commune ist ein seltener abnormer Darmsitus, bei dem vorzugsweise die Rechtslage des Dünn- und die Linkslage des Dickdarms imponiert. Bisher sind insgesamt rund 100 Fälle beobachtet worden.

Das Mesenterium commune entsteht aus nicht näher bekannten Ursachen durch die unvollkommene Drehung der Nabelschleife und die unvollkommene Fixation typischer Darmabschnitte an der hinteren Bauchwand. Es hat daher Beziehungen zu anderen Drehungsanomalien: Situs inversus, Reversed Rotation.

Infolge abnormer Beweglichkeit und abnormer Lage bestimmter Darmteile kann es seinem Träger Beschwerden machen, die meist geringgradig, aber auch lebensbedrohend (Ileus) sein können.

Die klinisch-praktische Bedeutung des Mesenterium commune ist gering. Diagnostisch ist es fast ausschließlich nur röntgenologisch zu erfassen. Es gehört daher in das Fachgebiet des Röntgenologen, in geringerem Maße in das des Chirurgen.

Im allgemeinen Teil sind Entwicklung, anatomisches und klinisch-physiologisches Bild des Mesenterium commune so dargestellt, daß sich das eine aus dem anderen ergibt.

Im kasuistischen Teil bringen wir einen bei uns röntgenologisch, chirurgisch und autoptisch beobachteten Fall an Hand der entsprechenden Befunde, der klinisch keine Beschwerden gemacht hat.

LITERATUR-VERZEICHNIS.

Altschul: Fortschr. Röntgenstr. 32 (1934)
Bagnaresi: Zbl. Radiol. 6
Babaiantz: Zbl. Radiol. 13
Bräunig: Dtsch. Zeitschr. Chir. 1929
Boidi-Trotti: Zbl. Radiol. 7
Braga: Zbl. Radiol. 2
Campo: Fortschr. Röntgenstr. 38 (1928)
Dall-Acqua: Zbl. Radiol. 8
Darbois et Sobel: Zbl. Radiol. 7
De Bernardi: Zbl. Radiol. 1
Denzer: Am. Journ. Diseas. Childr. 24
Determann: Röntgenpr. 3, H. 6.
Dillensegger: Zbl. Radiol. 7
Dioclés: Zbl. Radiol. 7
Döhner: Fortschr. Röntgenstr. 35 (1926)
Foged: Zbl. Radiol. 2
Fromm: Zbl. Chir. 1925
Hecker u. a.: Amer. Journ. of. Surg. Bd. 1.
Janker: Münch. med. Wschr. 1927
Karell: Röntgenpr. 2 (1930)
Köster: Dtsch. med. Wschr. 1929
le Goff: Zbl. Radiol. 4
Hammesfahr: Zbl. Chir. 1923
Lévrier: Zbl. Radiol. 14
Macchiarelli: Zbl. Radiol. 1
Mainoldi: Zbl. Radiol. 6
Mazzini: Zbl. Radiol. 18
Milani: Zbl. Radiol. 9
Moritz: Zbl. Radiol. 15
Ostroumow und Krewer: Zbl. Radiol. 5
Poléra: Zbl. Radiol. 12
Risel: Zbl. Pathol. 20 (1909)
Runco: Zbl. Radiol. 20
Sandera: Fortschr. Röntgenstr. 43 (1931)
Saupe und Hallermann: Röntgenpr. 2 (1930)
Schiller: Klin. Wschr. 1927
Schnitzler: Med. Klin. 1926
Sighenolfi: Zbl. Radiol. 9
Spitz: Fortschr. Röntgenstr. 1932
Thomson: Zbl. Radiol. 6
Velde und Litten: Fortschr. Röntgenstr. 36 (1927)
Weiß: Röntgenpr. 2 (1930)
Zaffagnini: Zbl. Radiol. 12.

Am Schluß der Arbeit möchte ich nicht verfehlen, Herrn Prof. Dr. Erwin Gohrbandt für Ueberlassung des Themas und freundliche Unterstützung bei Bearbeitung desselben meinen Dank auszusprechen.

LEBENSLAUF

Am 23. Oktober 1910 wurde ich zu Büdingen (Oberhessen) als Sohn des Postassistenten Leo Schäffer geboren.

Ich besuchte die Realschule zu Neu-Isenburg (Hessen) und anschließend die Sachsenhäuser Oberrealschule zu Frankfurt am Main. Daselbst 1929 Abitur.

Nach 5 semestrigem Studium in Frankfurt am Main bestand ich dort mein Vorexamen. Anschließend studierte ich je 1 Semester in München und Königsberg. Nach weiteren 4 Semestern in Frankfurt a. M. machte ich dort Dezember 1934 mein Staatsexamen.

Während meines praktischen Jahres betätigte ich mich $7^1/_2$ Monate an der Medizinischen Poliklinik zu Frankfurt a. M. und 4 Monate auf der chirurgischen Abteilung des Urbankrankenhauses zu Berlin.

Am 15. Dezember 1935 erhielt ich meine Approbation.

Walter Schäffer

Buchdruckerei E. Bechstein Inh. Wilh. Hinckel
Wertheim a. M.
1 9 3 6